



## ARTERIAL GIPERTENZIYAGA BOG‘LIQ KARDIOMORFOLOGIK O‘ZGARISHLAR

*Burxonidinova Shohida Dilshodbek qizi*

*TDTU 2-son davolash fakulteti 325-B guruh talabasi*

*Xoliyeva Nigora Xudayberdiyevna*

*TDTU, EMU Patologik anatomiya kafedrası katta o‘qituvchisi*

**Annotatsiya:** Arterial gipertenziya surunkali kechuvchi kasallik bo‘lib, yurakda progressiv kardiomorfologik o‘zgarishlarni yuzaga keltiradi. Uzoq davom etuvchi gemodinamik zo‘riqish natijasida miokarda birlamchi kompensator gipertrofiya, keyinchalik esa fibroz, mikrovaskulyar skleroz va degenerativ-nekrotik jarayonlar rivojlanadi.

Ushbu maqolada gipertenziyaga xos yurakning makroskopik, mikroskopik va ultrastrukturaviy darajadagi patologik o‘zgarishlari, ularning rivojlanish mexanizmlari hamda klinik-patologik ahamiyati batafsil yoritilgan. Mikropreparatlar asosida kardiomiositlar gipertrofiyasi, yadrolarning morfologik o‘zgarishlari, interstisial va perivaskulyar fibroz, shuningdek tomir devorlaridagi arterioloskleroz jarayonlari tahlil qilingan.

**Kalit so‘zlar:** Arterial gipertenziya; gipertenziv yurak kasalligi; patologik anatomiya; kardiomiosit gipertrofiyasi; miokard fibroz; mikropreparat.

### **Kirish (Patomorfologik yondashuv)**

**Arterial** gipertenziya yurakning strukturaviy qayta qurilishi bilan kechuvchi asosiy kasalliklardan biridir. Patologik anatomiya fanida ushbu holat “**Gipertenziv**



**yurak kasalligi**” nomi ostida o‘rganiladi. Bosimning uzoq muddatli oshishi yurak mushagini doimiy mexanik stress ostida qoldirib, hujayra va to‘qima darajasida qaytmas morfologik o‘zgarishlarga olib keladi.

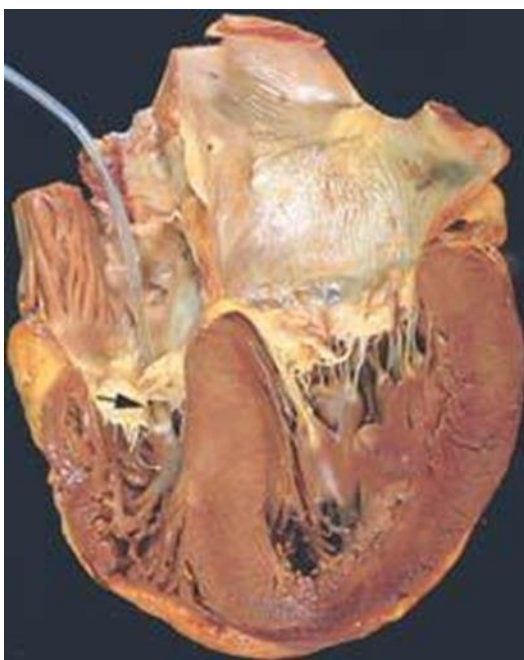
## 1. Yurakning Makroskopik o‘zgarishlari

### 1.1. Yurak massasining oshishi (kardiomegaliya)

Autopsiya yoki operatsion materialda gipertenziv yurak quyidagi belgilar bilan tavsiflanadi:

- Yurak massasi 400–600 g va undan yuqori
- Yurak shaklining dumaloqlashuvi
- Apex cordis chap va pastga siljigan

Bu holat miokard gipertrofiyasi natijasidir.



Chap qorincha miokardining gipertrofiyasi. Yurak o‘lchamlari, asosan, chap qorincha devorchasi hisobiga kattalashgan, kesilganda miokard qalinligi 2 sm (normada - 0,8-1,2 sm), trabekulyar va so‘rg‘ichsimon muskullar hajmi kattalashgan. Yurak bo‘shliqlari toraygan, bu kompensator gipertrofiyadan darak beradi.

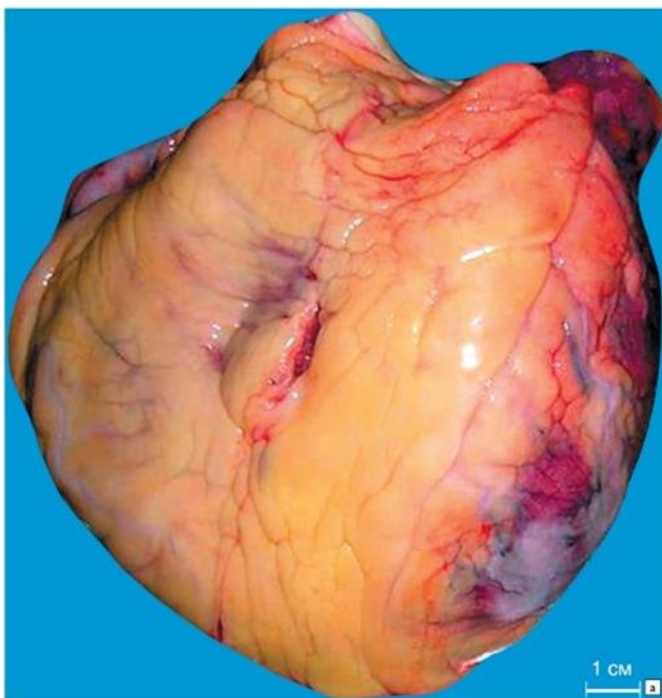
### 1.2. Chap qorincha konsentrik gipertrofiyasi

Arterial gipertenziya uchun patognomonik belgi:



- Chap qorincha devori qalinligi: 1,8–2,5 sm
- Qorincha bo'shlig'i dastlab toraymagan
- Interventrikulyar to'siq qalinlashgan

Bu holat bosim yuklamasiga javob sifatida rivojlangan kompensator reaksiyadir.



“Yurak gipertrofiyasi(Miokard gipertrofiyasi)”. Dekompensatsiya bosqichida yurakdagi o'zgarishlar:yurak bo'shashgan konsistensiyada, stolda “qatlamlarga ajraladi”, uning vazni va hajmi kattalashgan, uchi yumaloqlangan(miogen dilatatsiya). Kesilganda miokard kulrang-qizg'ish rangda,asosan, chap qorincha devorlari qalinlashgan,

trabekulyar va so'rg'ichsimon muskullarninghajmi kattalashgan, chap qorincha bo'shlig'i kengaygan.

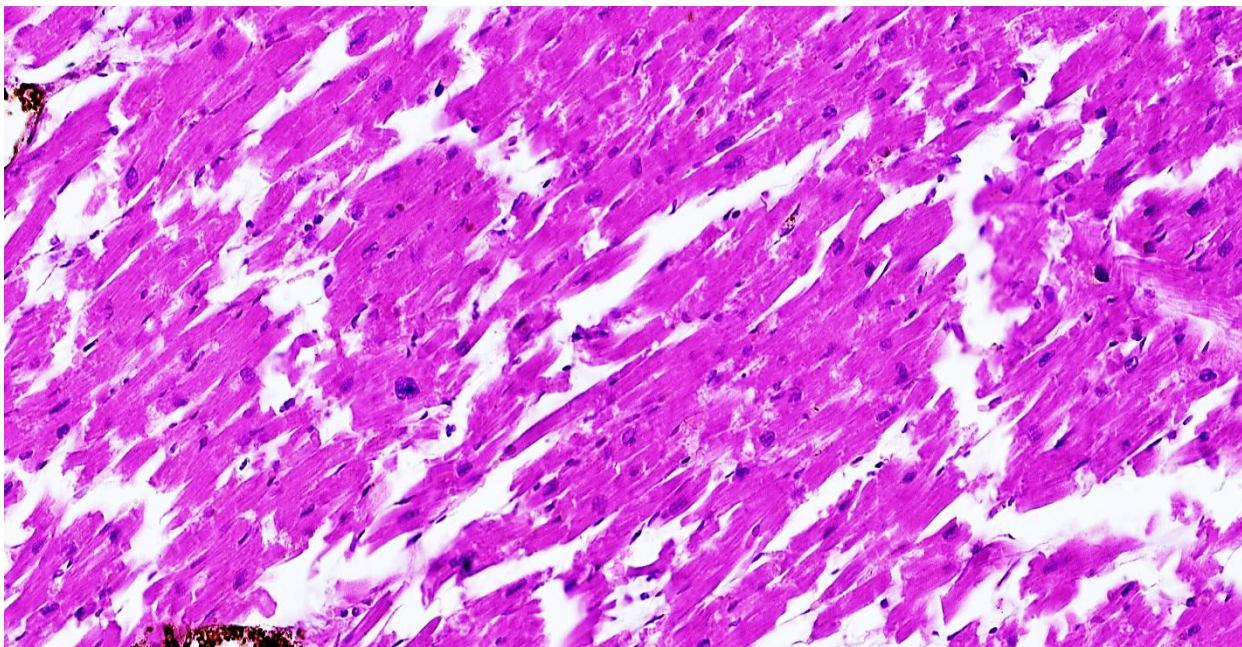
### 3. Dekompensatsiya bosqichida makro ko'rinish

Kasallik uzoq davom etsa:

- Chap qorincha kengayadi (eksentrik gipertrofiya)
- Yurak bo'shliqlari dilatatsiyalanadi
- Miokard bo'shashgan, rangsiz, zichligi kamaygan

Bu holat surunkali yurak yetishmovchiligining morfologik asosi hisoblanadi.

## 2. Miokardning Mikroskopik o'zgarishlari



*33 yoshli erkak jinsli murda yuragi. Miokardda destruksiya va diskompleksatsiya aniqlanadi. Kardiomiotsitlarni qo'shuvchi disklari (nexus) oralig'i keskin kengaygan va deformatsiyaga uchragan. Bo'yoq G.E. O'lchami 10x10.*

Mikropreparatda aniqlanadi:

- Mushak tolalarining yo'g'onlashishi
- Hujayra diametrining keskin ortishi
- Miofibrillarning ko'payishi

Giperplaziya emas, aynan gipertrofiya kuzatiladi, chunki kardiomiositlar bo'linmaydi.

### 2.2. Yadro morfologik o'zgarishlari

Kardiomiosit yadrolari:

- Kattalashgan



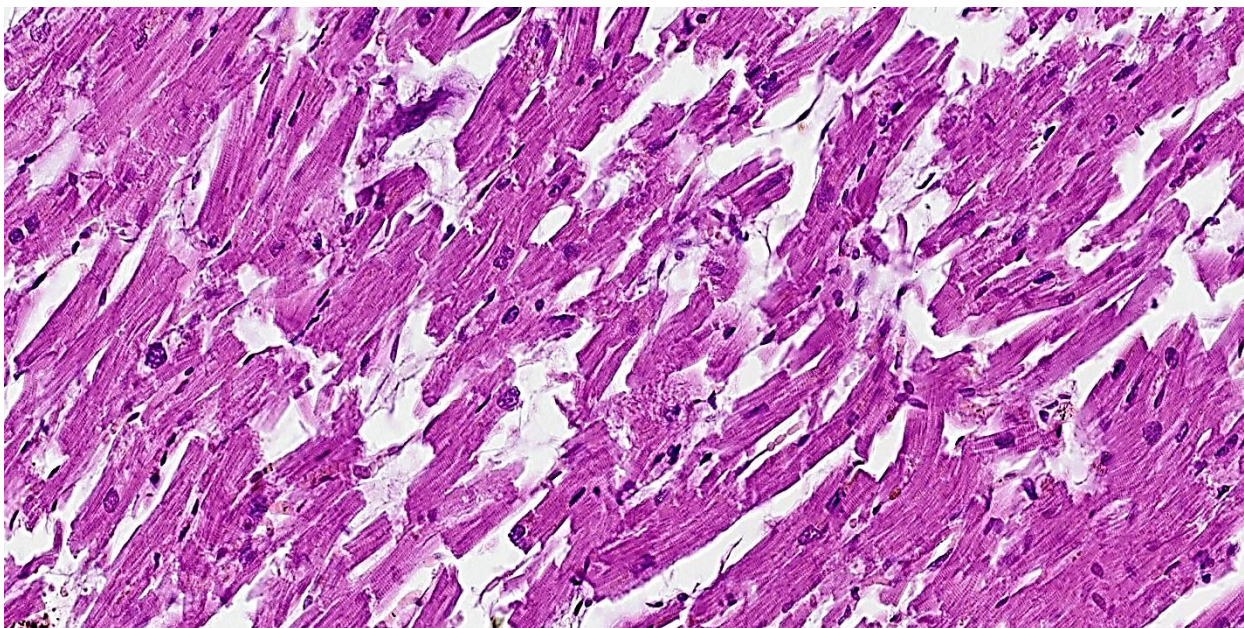
- Giperkrom bo‘yalgan
- To‘g‘ri burchakli, “qutisimon” (*boxcar nuclei*)

Bu belgi gipertenziyaga juda xos.

Miokard stomasida:

- Kollagen tolalar ko‘paygan
- Mushak tolalari orasida bo‘shliqlar kengaygan
- Yurak mushagi elastikligi keskin kamaygan

Masson trixromda fibroz sohalar **ko‘k rangda** bo‘yaladi.



*33 yoshli erkak jinsli murda yuragi. Miokardda destruksiya va diskompleksatsiya aniqlanadi. Kardiomiotsitlarni qo‘shuvchi disklari (neksus) oralig‘i keskin kengaygan va deformatsiyaga uchragan. Bo‘yoq G.E. O‘lchami 10x10.*

Kichik arteriyalar va arteriolalarda:

- Media qavatining qalinlashishi



- Lümen torayishi
- Gialinoz va skleroz

## 2.5. Degenerativ va nekrotik jarayonlar

Kech bosqichlarda:

- Donador va yog‘li distrofiyalar
- Vakuolizatsiya
- Kichik nekroz o‘choqlari
- Kardiomiosit apoptozi

Bu belgilar yurak funksiyasining pasayishini izohlaydi

### **3. Ultrastrukturaviy (Elektron Mikroskopiya) o‘zgarishlar**

Mitoxondriyalar soni ortadi, keyin distrofiyaga uchraydi.

Sarkomerlar dezorganizatsiyasi.

Sarkoplazmatik retikulum kengayishi.

Kalsiy almashinuvi buzilishi.

Bu o‘zgarishlar sistolik va diastolik disfunktsiya bilan bevosita bog‘liq.

### **4. Patogenez (Morfologik asoslar)**

Arterial gipertenziyada:

1. Kardiomiosit mexanik stress ostida qoladi
2. Protein sintezi  $\uparrow$   $\rightarrow$  gipertrofiya
3. Kislород yetishmovchiligi



4. Fibroz + ishemik shikastlanish

5. Yurak yetishmovchiligi

### **Xulosa**

Patologik anatomiya nuqtayi nazaridan arterial gipertenziya yurakning chuqur va bosqichma-bosqich morfologik qayta tuzilishi bilan kechadi. Dastlab kompensator gipertrofiya rivojlansa, keyinchalik fibroz, mikrovaskulyar skleroz va degenerativ-nekrotik jarayonlar ustunlik qiladi. Ushbu o'zgarishlar klinik jihatdan yurak yetishmovchiligi va ishemik yurak kasalligiga olib keladi. Mikropreparatlar yordamida aniqlanadigan belgilar gipertenziviyaga xos patognomonik mezonlar hisoblanadi.

### **Foydalanilgan Adabiyotlar (Ingliz)**

1. Kumar V., Abbas A., Aster J. *Robbins and Cotran Pathologic Basis of Disease*. Elsevier, 2021.
2. Schoen F.J. *Cardiovascular Pathology*. Elsevier, 2019.
3. Messerli F.H. Hypertensive Heart Disease. *JACC*, 2019.
4. Falk E. Pathology of Hypertension. *Heart*, 2020.
5. Hill J.A., Olson E.N. Cardiac Remodeling. *NEJM*, 2020.
6. Braunwald E. *Heart Disease*. Elsevier, 2022.
7. Schiffrin E.L. Vascular Remodeling in Hypertension. *Hypertension*, 2018.
8. Hasleton P.S. *Spencer's Pathology*. Cambridge, 2018.