



**ME'YORDA 3 OYLIK OQ ZOTSIZ KALAMUSHLAR
QALQONSIMON BEZINING MORFOLOGIK VA MORFOMETRIK
KO'RSATKICHLARI**

Hamedova Firuza Saidovna

*Abu Ali ibn Sino nomidagi Buxoro davlat tibbiyot instituti, O'zbekiston, Buxoro,
A.Navoiy ko'chasi. 1 Tel.: +998 (65) 223-00-50*

Аннотация. Mazkur tadqiqot me'yoriy sharoitda 3 oylik oq zotsiz kalamushlar qalqonsimon bezining morfologik va morfometrik xususiyatlarini o'rganishga bag'ishlangan. Tadqiqot materialini sifatida vivarium sharoitida saqlangan sog'lom 3 oylik oq zotsiz kalamushlarning qalqonsimon bezi to'qimalari olindi. Morfologik tahlil gematoksilin-eozin hamda Van-Gizon bo'yoqlari yordamida o'tkazilib, bezning umumiy tuzilishi, follikulalar joylashuvi, tireoid epiteliy hujayralarining shakli va kolloid moddaning holati baholandi.

Калит so'zlar: qalqonsimon bez, morfologiya, morfometriya, follikulalar, tireoid epiteliy, tirotsitlar, kolloid modda, mikrosirkulyator o'zan.

**МОРФОЛОГИЧЕСКИЕ И МОРФОМЕТРИЧЕСКИЕ
ПОКАЗАТЕЛИ ЩИТОВИДНОЙ ЖЕЛЕЗЫ БЕЛЫХ БЕСПОРОДНЫХ
КРЫС В ВОЗРАСТЕ 3 МЕСЯЦЕВ В НОРМЕ**

Хамедова Фируза Саидовна

*Бухарский государственный медицинский институт имени Абу Али ибн
Сино, Узбекистан, Бухара, ул. 1 Тел.: +998 (65) 223-00-50*

Аннотация. Данное исследование посвящено изучению морфологических и морфометрических особенностей щитовидной железы белых беспородных крыс в возрасте 3 месяцев в условиях физиологической нормы. В качестве материала исследования использовали ткани щитовидной железы здоровых 3-месячных белых беспородных крыс, содержащихся в условиях вивария. Морфологический анализ проводили с применением окраски



гематоксилин-эозином и по Ван-Гизону, при этом оценивали общее строение железы, расположение фолликулов, форму клеток тиреоидного эпителия и состояние коллоидного вещества.

Ключевые слова: щитовидная железа, морфология, морфометрия, фолликулы, тиреоидный эпителий, тироциты, коллоидное вещество, микросиркуляторное русло.

MORPHOLOGICAL AND MORPHOMETRIC PARAMETERS OF THE THYROID GLAND IN 3-MONTH-OLD WHITE OUTBRED RATS UNDER NORMAL CONDITIONS

Hamedova Firuza Saidovna

Bukhara State Medical Institute named after Abu Ali ibn Sino, Uzbekistan,
Bukhara, A.Navoiy str. 1 Tel.: +998 (65) 223-00-50

Abstract. *This study is devoted to the investigation of the morphological and morphometric characteristics of the thyroid gland in 3-month-old white outbred rats under physiological conditions. The research material consisted of thyroid gland tissues obtained from healthy 3-month-old white outbred rats kept under vivarium conditions. Morphological analysis was performed using hematoxylin–eosin and Van Gieson staining methods, allowing assessment of the general structure of the gland, follicular arrangement, the shape of thyroid epithelial cells, and the condition of the colloid.*

Keywords: *thyroid gland, morphology, morphometry, follicles, thyroid epithelium, thyrocytes, colloid, microcirculatory bed.*

Tadqiqot dolzarbligi. Qalqonsimon bez organizmda modda almashinuvi, energiya balansini ta'minlash, o'sish va rivojlanish jarayonlarini boshqarishda muhim o'rin tutuvchi endokrin bezlardan biridir. Uning gormonlari ko'plab a'zolar va tizimlarning funksional holatiga bevosita ta'sir ko'rsatadi. Shu bois qalqonsimon bezda yuzaga keladigan morfologik va funksional o'zgarishlar organizmning umumiy holatida jiddiy buzilishlarga olib kelishi mumkin.



So'nggi yillarda eksperimental va klinik tadqiqotlarda qalqonsimon bez patologiyalari, xususan, gipertireoz va gipotireoz bilan bog'liq holatlarni chuqur o'rganishga qiziqish ortib bormoqda. Biroq ushbu patologik jarayonlarda aniqlanadigan morfologik va morfometrik o'zgarishlarni to'g'ri baholash uchun avvalo sog'lom, me'yoriy holatdagi qalqonsimon bezning strukturaviy xususiyatlari va aniq miqdoriy ko'rsatkichlarini bilish muhim hisoblanadi. Ayniqsa, laboratoriya hayvonlari sifatida keng qo'llaniladigan 3 oylik oq zotsiz kalamushlar qalqonsimon bezining me'yoriy ko'rsatkichlari to'liq tizimlashtirilgan holda yetarlicha yoritilmagan.

Shu nuqtai nazardan, 3 oylik oq zotsiz kalamushlar qalqonsimon bezining morfologik va morfometrik ko'rsatkichlarini o'rganish dolzarb ilmiy-amaliy ahamiyatga ega. Ushbu tadqiqot qalqonsimon bezning markaziy va periferik qismlarida strukturaviy va funksional farqlarni aniqlash, mikrosirkulyatsiya tizimi va follikulyar apparat holatini baholash imkonini beradi. Olingan natijalar keyingi eksperimental modellar, jumladan, qalqonsimon bez faoliyati buzilishlari, endokrin disbalans va ularning farmakologik hamda fitoterapevtik korreksiyasini o'rganishda ishonchli nazorat-me'yoriy asos sifatida xizmat qiladi.

Tadqiqotning maqsadi Me'yoriy sharoitda 3 oylik oq zotsiz kalamushlar qalqonsimon bezining morfologik va morfometrik xususiyatlarini kompleks o'rganish, bezning markaziy va periferik qismlarida follikulyar apparat, tireoid epiteliy hujayralari hamda mikrosirkulyator o'zan tomirlarining tuzilaviy va miqdoriy ko'rsatkichlarini aniqlashdan iborat.

Material va metodlar. Tadqiqot vivarium sharoitida saqlangan sog'lom, me'yoriy rivojlangan 3 oylik oq zotsiz erkak kalamushlarda o'tkazildi. Hayvonlar umumiy qabul qilingan bioetika qoidalariga rioya qilingan holda saqlandi va tajribaga olindi. Tadqiqot boshida barcha kalamushlar standart ratsion va erkin ichimlik suvi bilan ta'minlandi.

Eksperimental material sifatida kalamushlarning qalqonsimon bezi to'qimalari olindi. Hayvonlar yengil efir (yoki boshqa ruxsat etilgan) narkoz ostida



dekapitatsiya yo'li bilan tajribadan chiqarildi. Qalqonsimon bez ajratib olinib, 10 % neytral formalin eritmasida fiksatsiya qilindi. Shundan so'ng to'qimalar standart gistologik ishlovdan o'tkazilib, spirtlar ketma-ketligida suvsizlantirildi, ksilolda tiniqlantirildi va parafinga quyildi.

Parafin bloklardan 5–7 mkm qalinlikdagi kesmalar tayyorlanib, gematoksilin-eozin hamda Van-Gizon bo'yoqlari bilan bo'yandi. Mikroskopik tekshiruvlar yorug'lik mikroskopida turli kattalashtirish darajalarida olib borildi va bezning umumiy morfologik tuzilishi, follikulalar joylashuvi, tireoid epiteliy hujayralarining shakli, kolloid moddaning holati hamda stromal komponentlar baholandi.

Morfometrik tahlil jarayonida mikrosirkulyator o'zan tomirlarining diametri va son jihatdan zichligi, tomir o'zanining nisbiy yuzasi, tireoid epiteliyning balandligi, follikulalar diametri va yuzasi, shuningdek follikula tarkibiy qismlarining (tireoid epiteliy, kolloid va stroma) foiz nisbatlari aniqlandi. O'lchovlar mikrometrik shkalaga ega bo'lgan okulyar yordamida yoki raqamli tasvirlarni kompyuter dasturlari orqali tahlil qilish yo'li bilan amalga oshirildi.

Olingan natijalar statistik jihatdan qayta ishlanib, miqdoriy ko'rsatkichlar o'rtacha qiymat va o'rtacha kvadratik xatolik ($M \pm m$) ko'rinishida ifodalandi. Natijalarning ishonchliligi umumiy qabul qilingan statistik usullar yordamida baholandi.

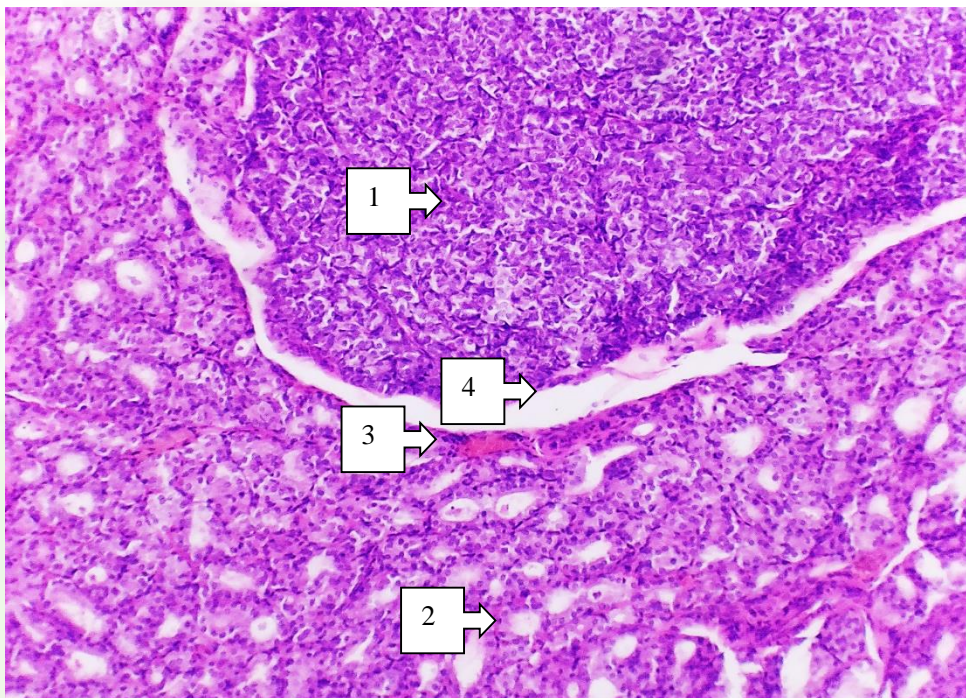
Olingan natijalar va ularning muhokamasi.

Tajribamizni 3 oylik oq zotsiz kalamushlar qalqonsimon bezini morfologik o'rganishdan boshladik. Olingan ma'lumotlarga ko'ra qalqonsimon bez normada qizil- kulrang bo'lib, ba'zan to'q rangda bo'ladi. Bu uning qon bilan to'lish darajasiga bog'liq.

Gistologik jihatdan bez tashqaridan fibroz kapsula bilan qoplangan va bu kapsula bezning ichki chuqur qismiga kirib boradi va to'siqlarni hosil qiladi, qaysi kim ushbu to'siqlar keyin bezning stroma qismini hosil qiladi va o'zining tarkibida tomirlarni va nervlarni saqlaydi. Bu to'siqlar bezni to'liq ajratmaganligi sabali

yolgʻon boʻlakli bez hisoblanadi. Qalqonsimon bezning ishlaydigan tuzilish birligi boʻlib follikula hisoblanadi. Organning asosiy hujayralari boʻlib tirotsit hujayralar hisoblanadi va bu hujayralar organing parenximasini hosil qiladi. Bu hujayralar follikulyar epiteliy hujayralari deb ham nomlanadi.

Bu hujayralar follikulalar devorida terilib chiqib hujayra devorni hosil qiladi. Follikulalar boʻshliqlarida kolloid modda joylashgan boʻladi. Bu kolloid qismda bezning gormonlari sekretiylanadi. Follikulalar atrofi kapillyar toʻr bilan qoplangan boʻlib, hosil boʻlgan gormonlar shu kapillyarlarga chiqariladi.



1 -rasm. oq zotsiz kalamush qalqonsimon bezining mikroskopik koʻrinishi. Gematoksilin-eozin boʻyogʻi bilan boʻyalgan Oʻlchami 10x10. 1 - bezning markaziy qismida diametri kichik follikulalar, 2 - periferik qismida nisbatan yirikroq follikulalar, 3 – arteriya, 4 - interstitsial soha

Follikuladagi tirotsit hujayralarini bazal, apikal va yon yuzalari boʻlib bazal qismi follikulani oʻrab olgan zich kapillyar tomirlar toʻri bilan mustahkam aloqada boʻladi. Yon tomonda esa qoʻshni hujayra bilan bogʻlab turuvchi tuzilmalari boʻladi. Apikal yuzasida esa koʻplab mikrovorsinkalar va retseptorlar boʻladi. Qalqonsimon bezda follikulalar butun bez boʻylab deyarli bir xil tartibda joylashgan va ularning boʻshliqlari kolloid modda bilan toʻlgan hisoblanadi.



Qalqonsimon bezning faoliyatining aktivlik holatiga ko'ra tirotsit hujayralarining shakli yassi, kubsimon va silindr shaklda bo'lishi. Follikula bo'shlig'ida joylashgan kolloid bir jinsli tiniq suyuqlik bo'lib gemotoksilin-eozin bo'yog'i bilan bo'yalganda tiniq pushti rangda bo'yaladi. Tirotsit hujayralarini sitologik ko'rganda ularda endoplazmatik to'r, lizosoma, mitoxondriya va fagolizosomalar yaxshi rivojlanganini ko'rish mumkin. Tirotsit hujayralari va qon tomir kapillyarlari orasida bazal membrana va g'ovak biriktiruvchi to'qima qavati joylashgan.

Oq zotsiz kalamushlarning qalqonsimon bezi gistomorfometrik ko'rsatkichlari tekshirilganda quyidagi ko'rsatkichlarga e'tibor qaratildi: qalqonsimon bezda joylashgan kapillyarlar diametri, kapillyarlarning son jihatdan zichligi, kesmaga tushgan umumiy kapillyarlar yuzasi, tireoid epiteliysining balandligi, follikulalar diametri, follikulalar yuzasi, follikuladagi tireoid epiteliysi, kolloid va stromaning foizlardagi nisbatlari.

Oq zotsiz kalamushlarning qalqonsimon bez ko'rsatkichlarini ko'rganda quyidagi natijalar olindi: kapillyar diametri markaziy qismda 11.78 ± 0.14 mkm ni tashkil qildi. Kapillyar soning zichligi markaziy qismida 128.53 ± 3.41 , periferik qismida 107.42 ± 3.87 ni tashkil qildi. Ko'ndalang kesimdagi kapillyarlarning umumiy yuzasi markaziy qismida 12.58 ± 0.11 mkm², periferik qismida 9.96 ± 0.13 mkm² ga to'g'ri keldi. Tomir o'zaning nisbiy yuzasi markaziy qismda 9.3 ± 0.3 %, periferik qismda 8.6 ± 0.4 % ni tashkil qildi.

Tireoid epiteliyning balandligi 6.68 ± 0.24 mkmni markaziy qismda, periferik qismda esa 5.5 ± 0.13 mkm ni tashkil qildi. Follikula diametri markaziy qismida 37.98 ± 0.26 mkm, periferik qismida 43.27 ± 0.14 mkm ni, follikula yuzasi markaziy qismida 1178.52 ± 18.28 mkm² ni, periferik qismida 1548.23 ± 16.32 mkm² ni tashkil qildi.

Follikula tarkibiy qismlarini o'zaro nisbati ko'rilganda tireoid epiteliy markaziy qismda $40,2 \pm 0,32$ %, periferik qismda esa $37,5 \pm 0,42$ % ni tashkil qildi.



Kolloid markaziy qismda $32,1 \pm 0,2$ % ni, periferik qismda $42,1 \pm 0,3$ % ni, stroma markaziy qismda $17,5 \pm 0,5$ % ni, periferik qismida $12,8 \pm 0,4$ % ni tashkil qildi.

Qalqonsimon bezning periferik sohasi kapillyarlar diametri markaziy qismga nisbatan kengroq hisoblanadi. Tomir kesimi zichligi periferik qismda nisbatan kamroq hisoblanadi, mikrosirkulyator tomirlar yuzasi tireoid epiteliysining qon bilan taminlanishi markaziy qismga nisbatan kamroq hisoblanadi. Markaziy qismda joylashgan follikulalar shakli oval va yumaloq shaklda bo'lib, follikulalar diametri periferik qismda kattaroq hisoblanadi.

1 - jadval

3 oylik oq zotsiz kalamushlar qalqonsimon bezi mikrotsirkulyator o'zan tomirlari va bezning gistomorfometrik ko'rsatkichlari

Ko'rsatkichlar	Markaziy qism	Periferik qism
Kapillyar diametri (mkm)	$11,78 \pm 0,14$	$11,13 \pm 0,08$
Kapillyarlar soning zichligi	$128,53 \pm 3,41$	$107,42 \pm 3,87$
Ko'ndalang kesimdagi kapillyarlarning umumiy yuzasi (mkm ²)	$12,58 \pm 0,11$	$9,96 \pm 0,13$
Tomir o'zaning nisbiy yuzasi (%)	$9,3 \pm 0,3$	$8,6 \pm 0,4$
Tireoid epiteliy balandligi (mkm)	$6,68 \pm 0,24$	$5,5 \pm 0,13$
Follikula diametri (mkm)	$37,98 \pm 0,26$	$43,27 \pm 0,14$
Follikula yuzasi (mkm ²)	$1187,52 \pm 18,28$	$1548,23 \pm 16,32$
Tireoid epiteliy (%)	$40,2 \pm 0,32$	$37,5 \pm 0,42$
Kolloid (%)	$32,1 \pm 0,2$	$42,1 \pm 0,3$
Stroma (%)	$17,5 \pm 0,5$	$12,8 \pm 0,4$

Markaziy qismdagi follikulalardagi tirotsit hujayralar balandligi prizmatik shaklda bo'lib va periferik qismdagi tirotsit hujayralarning balandligi markaziy qismga nisbatan pastroq hisoblanadi va shakli kubsimon qismi ko'proq hisoblanadi. Kolloid modda follikulalarni bir xil miqdorda to'ldirib turadi va bo'lakchalararo biriktiruvchi to'qima Van-Gizon usuli bilan bo'yalib ko'rilganda kuchsiz namoyon bo'ladi.



Xulosa

Foydalanilgan adabiyotlar 3 oylik oq zotsiz kalamushlar qalqonsimon bezining morfologik va gistomorfometrik tadqiqoti bez tuzilishining me'yoriy holatini yaqqol aks ettirdi. Qalqonsimon bez fibroz kapsula bilan qoplangan bo'lib, uning ichkariga kirib boruvchi to'siqlari stroma, qon tomirlari va nerv elementlarini o'z ichiga olgan. Bezning asosiy funksional birligi follikula bo'lib, u follikulyar epiteliy — tirotsit hujayralari tomonidan hosil qilingan va follikula bo'shliqlari kolloid modda bilan to'ldirilgan. Follikulalar atrofida zich kapillyar tarmoq joylashib, gormonlarning qon oqimiga chiqarilishini ta'minlaydi.

Umuman olganda, 3 oylik oq zotsiz kalamushlar qalqonsimon bezida markaziy qism sekretor jihatdan faolroq, periferik qism esa ko'proq kolloid to'planishi bilan xarakterlanadi. Ushbu me'yoriy morfologik va morfometrik ko'rsatkichlar qalqonsimon bezning eksperimental patologik holatlarini baholashda ishonchli nazorat-me'yoriy asos bo'lib xizmat qiladi.

FOYDALANILGAN ADABIYOTLAR

1. Гусейнов Т. С., Гусейнова С. Т., Малачилова М. М. Возрастная и вариантная анатомия щитовидной железы человека //Актуальные вопросы эндокринологии. – 2021. – С. 5-6.
2. Клименкова И. В., Кирпанёва Е. А. Особенности гистоархитектоники щитовидной железы лабораторных крыс //Актуальные проблемы интенсивного развития животноводства. – 2019. – №. 22 (2). – С. 202-208.
3. Кузнецов Е. В. и др. Эндокринные заболевания как медико-социальная проблема современности //Современные проблемы науки и образования. – 2017. – №. 4. – С. 62-63.
4. Смелова И. В., Головнева Е. С. Изучение морфофункциональных изменений фолликулов щитовидной железы крыс в норме и при гипотиреозе после воздействия среднеинтенсивного лазерного излучения //Вестник Российского государственного медицинского университета. – 2018. – №. 3. – С. 67-74.



5. Стадник Н.А., Боташева В.С. Морфология щитовидной железы при экспериментальном тиреотоксикозе // Кубанский научный медицинский вестник. -2014. -№ 3 -С.102-108.