

OSHQOZON OSTI BEZI SARATONINI TASHXISLASHDA KOMPYUTER TOMOGRAFIYASI VA ULTRATOVUSH TEKSHIRUVINING ROLI

Isroilova Gulshoda Dilmurotovna

Toshkent Davlat Tibbiyot Universiteti

Davolash fakulteti 2-kurs talabasi

isroilovagulshoda007@gmail.com

Abstrakt. Eng xavfli bo'lgan oshqozon osti bezi kanalining adenokarsinomasi (PDAC) odatda kech va operatsiya qilib bo'lmaydigan bosqichda aniqlanadi. Erta yoki tasodifiy aniqlash bemorni uzoq umr kechirishiga sababchi bo'lishi mumkin, ammo asimptomatik shaxslarni bitta test yordamida PDAC uchun skrining qilish kam tarqalganligi va noto'g'ri natijalarning potentsial zarari tufayli amalga oshirilmaydi. Klinik ko'rsatkichlar uchun muntazam ravishda o'tkaziladigan kontrastsiz kompyuter tomografiyasi (KT) keng ko'lamli skrining uchun imkoniyat yaratadi. Shuningdek, Endoskopik ultratovush tekshiruvi (EUS) me'da osti bezi neyroendokrin neoplazmalarini baholash uchun tobora qimmatli bo'lib bormoqda, kontrastni kuchaytirish kabi usullar orqali batafsil morfologik, qon tomir va funksional ma'lumotlarni taqdim etadi. Ushbu maqolada biz bu ikki tekshirish usullarini bir-biri bilan solishtiramiz.

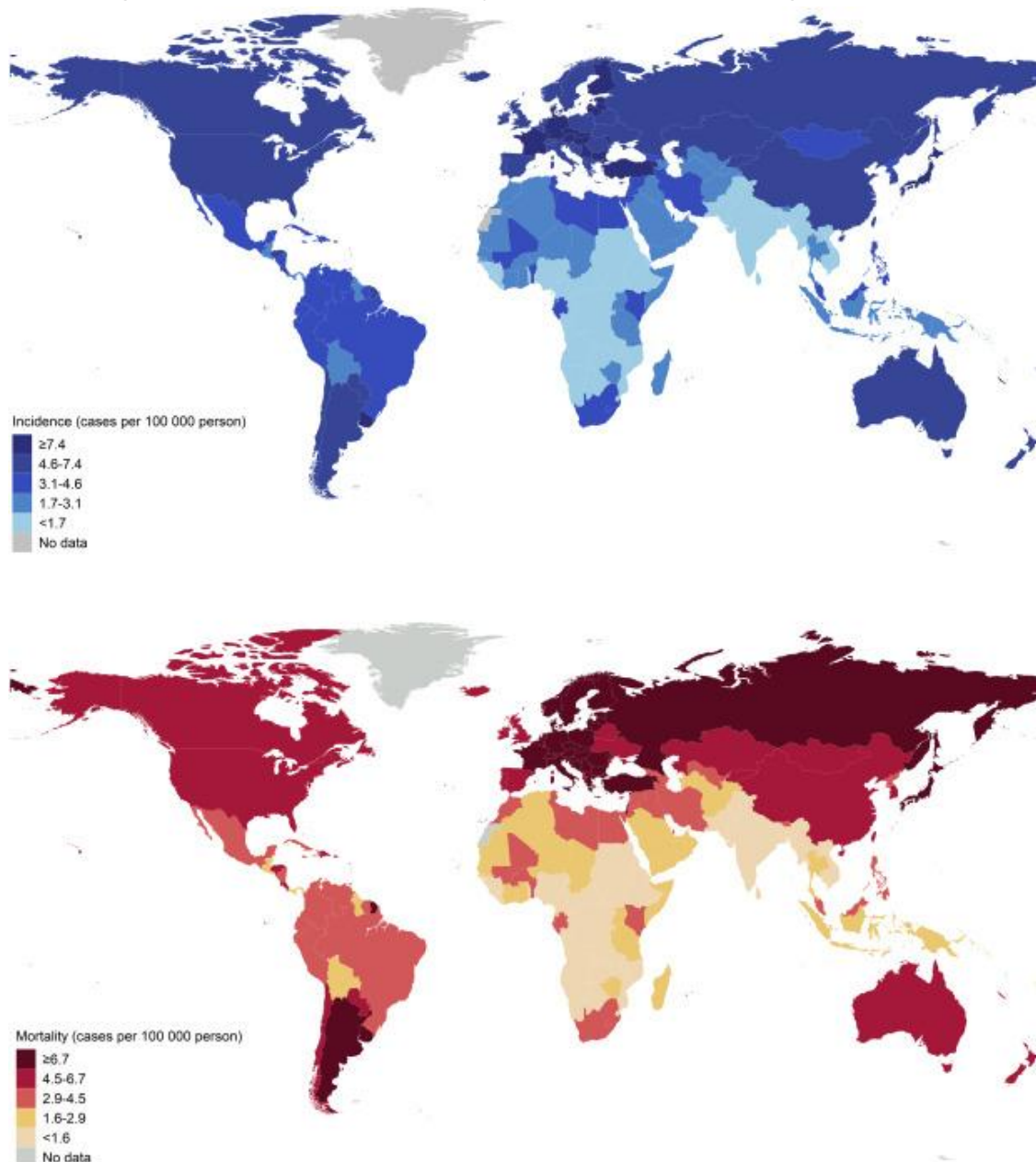
Kalit so'zlar. oshqozon osti bezi saratoni, kompyuter tomografiyasi, ultratovush tekshiruvi, adenokarsinoma, neyroendokrin o'smalar

Dolzarbligi. Oshqozon osti bezi saratoni bilan kasallanish va o'lim darajasi tez sur'atlar bilan o'sib bormoqda. Global miqyosda, kasallanish holatlari soni 1990 yildan 2017 yilgacha ikki baravardan ko'proqqa oshdi va oshqozon osti bezi saratoni 2030 yilda Qo'shma Shtatlarda saraton bilan bog'liq o'limning ikkinchi asosiy sababi bo'lishi kutilmoqda.(2)

Oshqozon osti bezi saratoni hozirda Qo'shma Shtatlarda saraton bilan bog'liq o'limning uchinchi asosiy sababi bo'lib, har yili Qo'shma Shtatlarda taxminan 62 200 ta yangi tashxis qo'yiladi, bu 48 800 ta o'limni tashkil qiladi. Oshqozon osti bezi saratonining taxminan 90% i oshqozon osti bezi kanalining adenokarsinomalari (PDAC) hisoblanadi. Erta aniqlash va onkologik davolashdagi yutuqlar omon qolishni uzaytirishda muvaffaqiyat qozongan boshqa ko'plab saraton turlaridan farqli o'laroq, PDAC holatida, ta'sirlangan shaxslarning aksariyati (>80%) kasallikning rivojlangan bosqichida bo'ladi, natijada 5 yillik omon qolish darajasi atigi 11% ni tashkil qiladi.(3)

Global Saraton Observatoriyasi (GLOBOCAN) 2020 ma'lumotlariga ko'ra, 2020-yilda dunyo bo'ylab taxminan 495 773 bemorga oshqozon osti bezi saratoni yangi tashxis qo'yilgan, bu oshqozon osti bezi saratoni barcha xavfli o'smalar orasida 12-

o'rinni egallaydi. Global miqyosda umumiy kasallanish darajasi $6,4/10^5$ ni , yoshga qarab standartlashtirilgan kasallanish darajasi (ASR) esa $4,9/10^5$ ni tashkil etdi . 2020-yilda taxminan 466 003 ta o'lim oshqozon osti bezi saratoniga bog'liq bo'lib, natijada oshqozon osti bezi saratoni barcha xavfli o'smalar orasida 7-o'rinni egalladi, umumiy o'lim darajasi $6,0/10^5$ va ASR $4,5/10^5$ ni tashkil etdi . Kasallikning tarqalishi va o'lim darajasi (ham umumiy, ham ASR) erkaklarda ayollarga qaraganda yuqori bo'lgan. Osiyo butun dunyo bo'ylab yangi tashxis qo'yilgan holatlarga (47,1%) va saraton bilan bog'liq o'limlarga (48,1%) eng katta hissa qo'shgan. 2020-yilda dunyo bo'ylab turli mamlakatlarning kasallanish va o'lim darajasi 1-rasmda ko'rsatilgan .



1-rasm . 2020-yilda ikkala jinsda ham oshqozon osti bezi saratonining taxminiy yoshga qarab standartlashtirilgan kasallanish darajasi (jahon) (raqam GLOBOCAN 2020 dan olingan nashr etilgan ma'lumotlar yordamida xaritada keltirilgan).

Huang va boshqalar tomonidan 48 mamlakatda oshqozon osti bezi saratonining so'nggi tendentsiyalarini tahlil qilish 14 mamlakatda erkaklarda (o'rtacha yillik foiz o'zgarishi [AAPCs], 8.85–0.41) va 17 mamlakatda ayollarda (AAPCs, 6.04–0.87) oshqozon osti bezi saratoni bilan kasallanishning sezilarli darajada oshganligini ko'rsatdi. Xuddi shunday, 8 mamlakatda erkaklarda (AAPCs, 4.20–0.55) va 14 mamlakatda (AAPCs, 5.83–0.78) ayollarda o'limning oshishi kuzatildi. 18 mamlakatda 50 yoshdan oshgan shaxslarda ham o'sish kuzatildi. Malta ayollarda eng tez o'sishni ko'rsatdi, AAPC 6.04% ni tashkil etdi. Islandiya erkaklarda eng keskin o'sish haqida xabar berdi, AAPC 8.85% ni tashkil etdi. O'lim darajasi bo'yicha Filippin ikkala jinsda ham eng sezilarli o'sishni ko'rsatdi, AAPC erkaklarda 4.20% va ayollarda 5.53% ni tashkil etdi.(4)

Maqsad. Oshqozon osti bezi saratonini tashxislashda kompyuter tomografiyasi va ultratovush tekshiruvining ahamiyatini baholash.

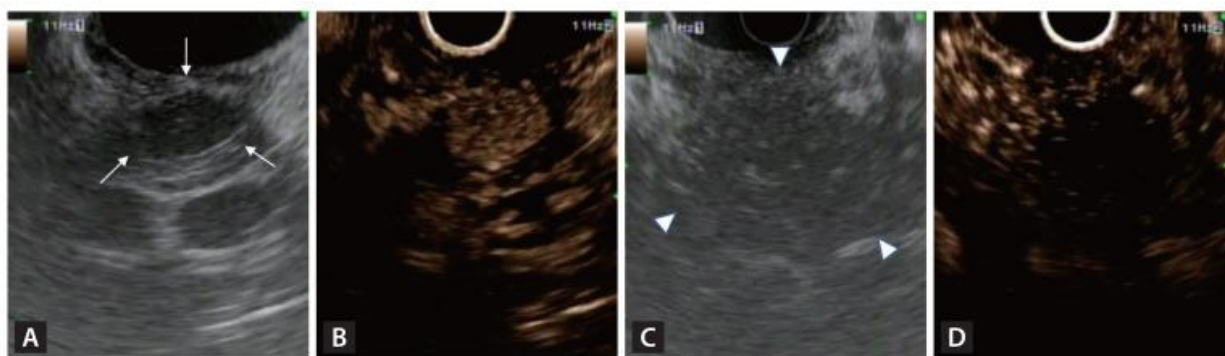
Materiallar va metodlar. Oshqozon osti bezi saratoni agressiv tabiati, kech bosqichdagi tashxisi va yomon prognozi bilan tavsiflangan yuqori agressiv xavfli o'sma bo'lib qolmoqda. Bu yomon prognoz asosan uning odatda kech bosqichdagi tashxisi va kimyoterapiya va nurlanish kabi an'anaviy terapiyalarga ichki qarshiligi bilan bog'liq.(5)

Kompyuter tomografiyasining (KT) oshqozon osti bezi saratonini (OB) dastlabki tashxislashdagi roli hammaga ma'lum. Radiologlar tomonidan tayyorlangan KT hisobotlari muhim, chunki OB bilan kasallangan barcha bemorlar mutaxassislar tomonidan tekshirilmaydi, ammo ba'zi holatlar KT hisobotlari asosida aniqlanadi. OBni tasvirlash orqali tashxis qo'yish ba'zan qiyin bo'ladi hamda OB va boshqa oshqozon osti bezi kasalliklarini diagnostika qilish darajasi radiologlar orasida farq qilishi mumkin.(6)

Qorin bo'shlig'i KT tekshiruvida 2 sm dan kichik bo'lgan oshqozon osti bezi o'smalarining taxminan 40% o'tkazib yuboriladi. Bundan tashqari, KT ning diagnostika samaradorligi tarjimonga bog'liq, shu bilan birga radiologlarning mavjudligi va tajribasidagi tafovutlar ta'sir qilishi mumkin.(7) Shuni ta'kidlash kerakki, kontrastsiz KT uchinchi darajali bo'lmagan shifoxonalarda va fizik tekshiruv markazlarida keng qo'llaniladi, bu yerda radiologlar odatda kamroq tajribaga ega yoki oshqozon osti bezi tasvirini tashxislashga ixtisoslashmagan. Uchinchi darajali shifoxonalarda kontrastsiz KT ham odatda qo'llaniladi, masalan, o'pka tugunlarini aniqlash uchun ko'krak qafasi KT va shoshilinch tibbiy yordam bo'limida qorin bo'shlig'i KT.(8) Bundan farqli o'laroq, Endoskopik ultratovush tekshiruvi (EUS) KT va MRT kabi an'anaviy tasvirlash usullariga qaraganda oshqozon osti bezi kasalliklarini tashxislash darajasi yuqori va hozirda u oshqozon osti bezi kasalliklarini tashxislashning eng aniq usullaridan biri hisoblanadi.(10)

Langergans orolcha hujayralaridan kelib chiqadigan o'smalar oshqozon osti bezi neyroendokrin o'smalari (PNET) deb ataladi. PNETlarning aksariyati yaxshi sifatli o'sma bo'lsa-da, yomon sifatli PNETlari (F-PNET) bo'lgan bemorlarda odatda yaxshiroq prognoz mavjud, chunki ular simptomatik bo'lib, erta aniqlash imkonini beradi.(9)

KT kabi an'anaviy kesimli tasvirlash usullari PNETlarni aniqlashda 70-80% sezgirlikka ega . Biroq, bu ko'rsatkich kichikroq lezyonlar, ayniqsa o'lchami <5 mm bo'lganlar uchun sezilarli darajada past. EUS kichik PNETlar (<10 mm) uchun yuqori aniqlash darajasiga ega va fekal pankreatik neoplazmalarni farqlash uchun foydalidir. Odatda, PNET yaxshi chegaralangan, bir xil va gipoekoik bo'ladi, aksariyat hollarda noto'g'ri aniqlangan, geterogen va gipoekoik bo'lgan pankreatik saratondan farq qiladi (2A,C-rasm) . Bemorlarda ko'p fokusli o'smalarni aniqlash uchun EUS o'tkazilishi kerak. Bu, shuningdek, asosiy pankreatik yo'l va PNET orasidagi masofani o'lchash uchun ham foydalidir, bu EUS tomonidan boshqariladigan ablasyon terapiyasini rejalashtirish uchun juda muhimdir.

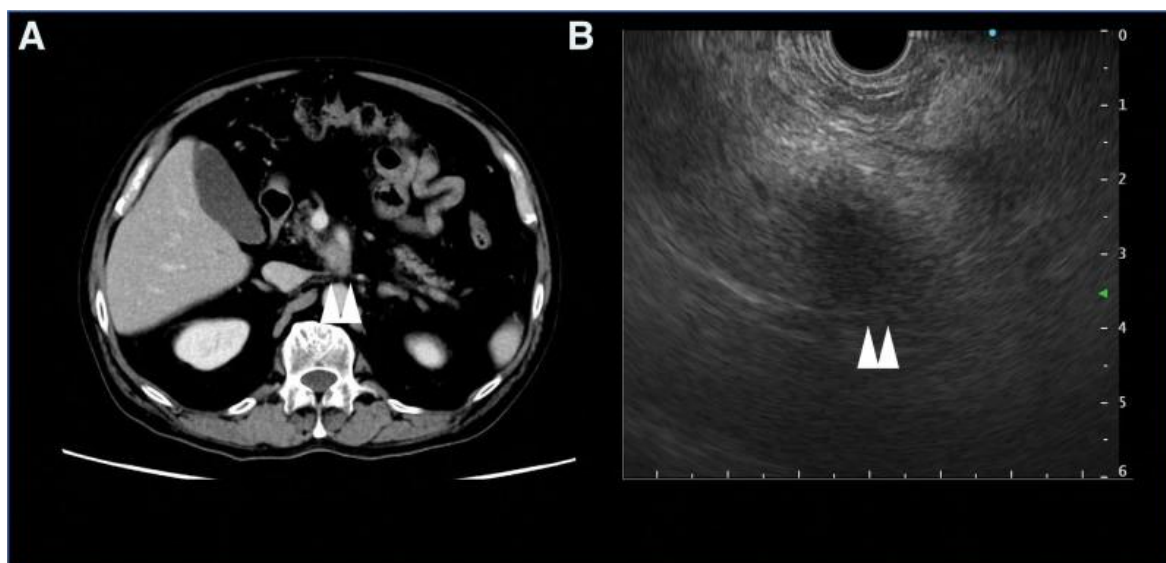


2-rasm. B-rejimli endoskopik ultratovush (EUS) va oshqozon osti bezi neyroendokrin o'smasining (PNET) kontrastli garmonik EUS (CH-EUS) tasvirlari. (A) B-rejimli EUSda yaxshi chegaralangan, bir xil, gipoekoik lezyonga ega odatiy PNET (oq strelkalar). (B) CH-EUSda PNETning giper-kuchayishi. (C) B-rejimli EUSda noto'g'ri aniqlangan, geterogen, gipoekoik lezyonlarga ega oshqozon osti bezi kanalining adenokarsinomasi (oq strelka uchlari). (D) CH-EUSda gipo-kuchaytirishga ega oshqozon osti bezi kanalining adenokarsinomasi.(9)

Ushbu tadqiqot dastlabki KT hisobotlarida OBning diagnostika darajasini va diagnostika qiyinchiliklari bo'lgan holatlar tafsilotlarini o'rganishga qaratilgan. Ushbu bitta markazli, retrospektiv tadqiqot 2018-yil yanvaridan 2022-yil apreligacha gistologik jihatdan tashxis qo'yilgan OB bilan kasallangan 198 bemorning klinik ma'lumotlarini to'pladi. Ushbu holatlardan 192 tasida kontrastli KT o'tkazildi. 18 bemorda (9,4%; 11 erkak va 7 ayol) OB asosiy tashxis sifatida qayd etilmagan. Ushbu 18 ta holat orasida oshqozon osti bezi ichidagi massa shikastlanishlari 3 tasida (1,6%), safro/oshqozon osti bezi yo'lining stenozisi yoki kengayishi kabi bilvosita topilmalar 5 tasida (2,6%) aniqlangan va 10 tasida (5,2%) PK bilan bog'liq topilmalar topilmagan.

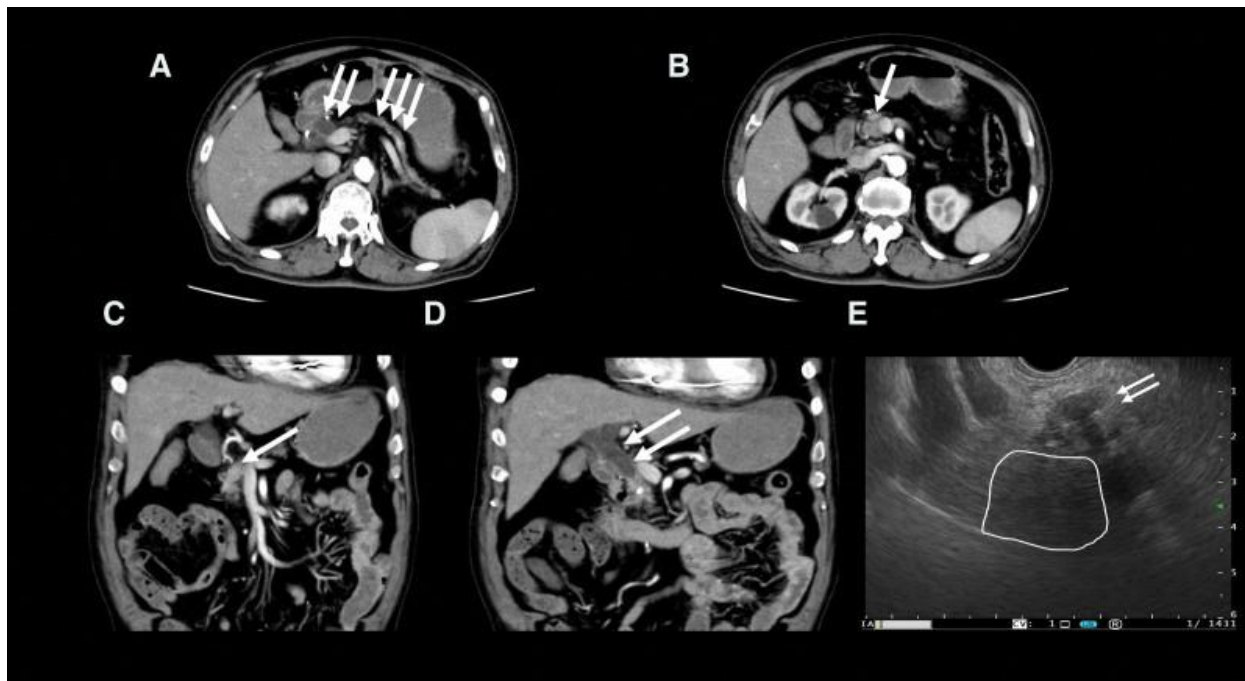
Mutaxassislar dastlabki KT ma'lumotlariga asoslanib, ushbu 18 ta holatdan 15 tasida PKga shubha qilishgan. 17 ta holat endoskopik ultratovush-ingichka igna aspiratsiyasi va bitta holat yuqori oshqozon-ichak endoskopiyasidan keyin biopsiya orqali tasdiqlangan. Tashxisning aniqligini oshirish uchun mutaxassislar diagnostika radiologlariga xabar bermagan topilmalar bo'yicha fikr-mulohazalarini bildirishlari muhimdir. Endoskopik ultratovush-ingichka igna aspiratsiyasi har qanday oshqozon osti bezi kasalligini ko'rsatadigan klinik ma'lumotlar mavjud bo'lganda mutaxassislar tomonidan amalga oshirilishi kerak.(6)

Tadqiqot natijasi va muhokama. 18 ta holatdan 10 tasida (55,6%: 10/18) PK bilan bog'liq hech qanday topilmalar qayd etilmagan. 3- rasmda PK bilan bog'liq hech qanday topilmalar bo'lmaganlarning vakillik holati ko'rsatilgan. Bu holda, mutaxassis oshqozon osti bezi tashqarisida joylashgan o'smani qayd etgan bo'lsa-da, hisobotda PK bilan bog'liq hech qanday topilma aniqlanmagan.



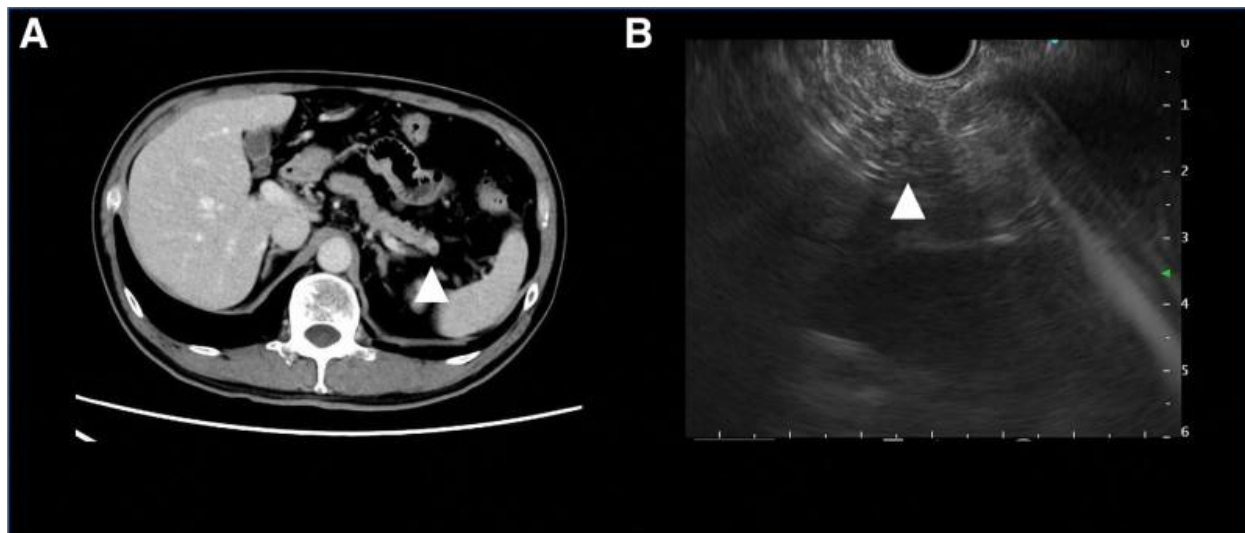
3-rasm. Oshqozon osti bezi saratoni (OB) bilan bog'liq har qanday topilma aniqlangan holat. (A) Yuqori mezenterial arteriya (YMAR) atrofida massa ko'rindi. (B) Endoskopik ultratovush tekshiruvi YMAR atrofida notekis chegaralarga ega gipoekoik massani ko'rsatdi. ▲▲ OB ni bildiradi.(6)

5 ta holatda (27,8%: 5/18) o't yo'lining kengayishi yoki torayishi yoki kaudal oshqozon osti bezi yo'lining kengayishi yoki torayishi aniqlandi. Ushbu holatlar orasida dastlabki KT 1 ta holatda oshqozon osti bezining benign shikastlanishi, 3 ta holatda o't yo'li saratoni va 1 ta holatda malign limfoma haqida shubha bildiradi. 4-rasmda faqat bilvosita topilmalar qayd etilgan vakillik holati ko'rsatilgan. Bu holda, KT hisobotida o't yo'li va oshqozon osti bezi yo'lining kengayishi qayd etilgan bo'lsa-da, ularga to'g'ridan-to'g'ri PK tashxisi qo'yilmagan. Biroq, mutaxassislar boshidanoq PK ga shubha qilishdi va EUS o'tkazishdi, bu esa PK tashxisini qo'yishga olib keldi.



4-rasm. KT hisobotida umumiy o't yo'li va oshqozon osti bezi yo'lining kengayishi qayd etilgan, ammo to'g'ridan-to'g'ri oshqozon osti bezi saratoni (PC) tashxisi qo'yilmagan holat. (A) KT umumiy o't yo'li va oshqozon osti bezi yo'llarining kengayishini ko'rsatdi. (B) Oshqozon osti bezi atrofik bo'lib, mutaxassis tomonidan oshqozon osti bezi boshida o'sma aniqlandi. (C) Umumiy o't yo'li kengaygan. (D) Oshqozon osti bezi boshida oshqozon osti bezi massasi ko'rindi. (E) Endoskopik ultratovush tekshiruvda notekis chegaralarga ega gipoekoik massa ko'rsatildi. ↑ PC. ↑↑ Umumiy o't yo'lining kengayishi. ↑↑↑ Oshqozon osti bezi yo'lining kengayishi. Qoplama PC ni ko'rsatdi. KT = kompyuter tomografiyasi.(6)

Uchta holatda (16,7%: 3/18) oshqozon osti bezi massasi shikastlanishi aniqlandi. Ushbu holatlar orasida dastlabki KT mos ravishda 1 va 2 bemorda qo'shimcha taloq va o't yo'llari saratoniga shubha qilinganligini xabar qiladi. Oshqozon osti bezi shikastlanishlari qayd etildi va qo'shimcha tekshiruvlar zarur deb hisoblandi, ammo PK ni to'g'ridan-to'g'ri tashxislashning iloji bo'lmadi. Oshqozon osti bezi massasi aniqlangan, ammo tashxis qo'yilmagan vakillik holati, shikastlanish yuzasining muntazamligi va ichki bir xilligi tufayli qo'shimcha taloq sifatida gumon qilindi (5-rasm).



5-rasm. Oshqozon osti bezi massasi aniqlangan, ammo KT tekshiruvda oshqozon osti bezi saratoni (OB) deb tashxis qo'yilmagan holat. (A) Oshqozon osti bezi dumida o'sma topilgan va KT tekshiruvda oshqozon osti bezi ichidagi qo'shimcha taloq sifatida tashxis qo'yilgan. (B) Endoskopik ultratovush tekshiruvda OB deb gumon qilingan gipoexogen massa ko'rsatilgan, u oshqozon osti bezi dumida topilgan. ▲ OB ni ko'rsating. KT = kompyuter tomografiyasi.(6)

1990-yillardan boshlab, xavfli o'smalarning to'qimalarini yig'ishni osonlashtirish uchun endoskopik ultratovush (EUS) nazorati ostida namunalar olish qo'llanilmoqda. EUSning tobora ko'proq foydalanilayotgani va ko'plab turdagi ignalarning ishlab chiqilishi EUS nazorati ostida namunalarni olishni bir nechta genlarni ketma-ketlashtirish orqali shaxsiylashtirilgan davolashni rivojlantirish uchun juda muhim vositaga aylantirdi. EUS nazorati ostida to'qima namunalaridan olingan molekulyar ma'lumotlar oshqozon osti bezi saratoni bilan og'rikan bemorlar uchun potentsial terapevtik maqsadlarni aniqlashda muhim rol o'ynaydi. Ushbu yondashuv onkologlarga shaxsiylashtirilgan davolash rejimlarini tanlash, dori-darmonlarga chidamlilikni bartaraf etish va oshqozon osti bezi saratonining qiyin sharoitida bemorlarning natijalari va hayot sifatini yaxshilashga qaratilgan innovatsion kombinatsiyalangan terapiyalarni o'rganish imkonini beradi. Biroq, oshqozon osti bezi o'smalari namunalarni olishdagi qiyinchilik hali ham asosiy muammo bo'lib qolmoqda.(11)

Kontrastsiz kompyuter tomografiyasi (KT) esa fizik tekshiruv markazlari va resurslari kam bo'lgan hududlardagi kasalxonalarda keng qo'llaniladi. Kontrastli KT (oshqozon osti bezi saratononini tashxislashning asosiy tasvirlash usuli) bilan taqqoslaganda, kontrastsiz KT bemorlarni pastroq nurlanish dozalariga duchor qiladi va kontrast moddalarga salbiy reaksiyalar xavfini yo'q qiladi. Shoshilinch tibbiy yordam bo'limlari va jamoat kasalxonalarida muntazam ravishda qo'llaniladigan qorin bo'shlig'i kontrastsiz KT dan tashqari, ko'krak qafasi kontrastsiz KT ham oshqozon osti

bezi sohasini to'liq yoki qisman skanerlashi mumkin va o'pka saratonini skrining qilish kabi bir nechta klinik stsenariylarda eng ko'p bajariladigan KT tekshiruvdir (ya'ni, u barcha o'tkazilgan KT tekshiruvlarining qariyb 40% ni tashkil qiladi).(8) Shunday qilib, agar KT topilmalari yoki klinik ma'lumotlarga asoslanib, PK ga hatto ozgina shubha qilinsa ham, EUS ni ko'rib chiqish kerak. Biroq, PK bilan og'rigan barcha bemorlarni boshidanoq ko'pchilik shifokorlar baholay olmaydi, faqat maxsus mutaxassis baholaydi. Bu testlarni boshidanoq o'tkazish o'rniga, oshqozon osti bezi kasalligiga shubha qilish va EUSga yo'naltirilish muhimdir.(6)

Xulosa. Oshqozon osti bezi saratoni onkologiyada jiddiy muammo bo'lib qolmoqda, ammo shaxsiylashtirilgan davolash usullaridagi yutuqlar, xususan, endoskopik ultratovush (EUS) va kompyuter tomografiyasi (KT) dan foydalanish yangi umidlarni ochib berdi. Ikkala tekshiruvni birgalikda qo'llash bu kasallikni tushunish va davolash usulini inqilob qilmoqda hamda bir-birining o'rnini to'ldirgan holda aniqlik darajasini yanada oshirmoqda.

Foydalanilgan adabiyotlar:

1. Klatte DCF, Wallace MB, Löhr M, Bruno MJ, van Leerdam ME. Hereditary pancreatic cancer. *Best Pract Res Clin Gastroenterol.* 2022 Jun-Aug;58-59:101783. doi: 10.1016/j.bpg.2021.101783. Epub 2022 Jan 3. PMID: 35988957.
2. Stoffel EM, Brand RE, Goggins M. Pancreatic Cancer: Changing Epidemiology and New Approaches to Risk Assessment, Early Detection, and Prevention. *Gastroenterology.* 2023 Apr;164(5):752-765. doi: 10.1053/j.gastro.2023.02.012. Epub 2023 Feb 18. PMID: 36804602; PMCID: PMC10243302.
3. Cai J, Chen H, Lu M, Zhang Y, Lu B, You L, Zhang T, Dai M, Zhao Y. Advances in the epidemiology of pancreatic cancer: Trends, risk factors, screening, and prognosis. *Cancer Lett.* 2021 Nov 1;520:1-11. doi: 10.1016/j.canlet.2021.06.027. Epub 2021 Jun 30. PMID: 34216688.
4. Yu B, Shao S, Ma W. Frontiers in pancreatic cancer on biomarkers, microenvironment, and immunotherapy. *Cancer Lett.* 2025 Feb 1;610:217350. doi: 10.1016/j.canlet.2024.217350. Epub 2024 Nov 22. PMID: 39581219.
5. Stoffel EM, Brand RE, Goggins M. Pancreatic Cancer: Changing Epidemiology and New Approaches to Risk Assessment, Early Detection, and Prevention. *Gastroenterology.* 2023 Apr;164(5):752-765. doi: 10.1053/j.gastro.2023.02.012. Epub 2023 Feb 18. PMID: 36804602; PMCID: PMC10243302.
6. Chen PT, Wu T, Wang P, Chang D, Liu KL, Wu MS, Roth HR, Lee PC, Liao WC, Wang W. Pancreatic Cancer Detection on CT Scans with Deep Learning: A Nationwide Population-based Study. *Radiology.* 2023 Jan;306(1):172-182. doi: 10.1148/radiol.220152. Epub 2022 Sep 13. PMID: 36098642.

7. Cao K, Xia Y, Yao J, Han X, Lambert L, Zhang T, Tang W, Jin G, Jiang H, Fang X, Nogues I, Li X, Guo W, Wang Y, Fang W, Qiu M, Hou Y, Kovarnik T, Vocka M, Lu Y, Chen Y, Chen X, Liu Z, Zhou J, Xie C, Zhang R, Lu H, Hager GD, Yuille AL, Lu L, Shao C, Shi Y, Zhang Q, Liang T, Zhang L, Lu J. Large-scale pancreatic cancer detection via non-contrast CT and deep learning. *Nat Med.* 2023 Dec;29(12):3033-3043. doi: 10.1038/s41591-023-02640-w. Epub 2023 Nov 20. PMID: 37985692; PMCID: PMC10719100.
 8. Song YJ, Lim JK, Choi JH. Role of endoscopic ultrasound in the diagnosis and local ablative therapy of pancreatic neuroendocrine tumors. *Korean J Intern Med.* 2025 Mar;40(2):170-180. doi: 10.3904/kjim.2024.293. Epub 2025 Feb 25. PMID: 39995262; PMCID: PMC11938681.
 9. Qiu J, Li K, Long X, Yu X, Gong P, Long Y, Wang X, Tian L. Clinical value of endoscopic ultrasound sound speed in differential diagnosis of pancreatic solid lesion and prognosis of pancreatic cancer. *Cancer Med.* 2024 Mar;13(5):e7026. doi: 10.1002/cam4.7026. PMID: 38477492; PMCID: PMC10935872.
 10. Peserico G, Stornello C, Tessari M, Scapinello A, Curtarello M, Gruppo M, De Simoni O, Fantin A. Role of Endoscopic Ultrasound (EUS) in the Era of Precision Medicine for Pancreatic Cancer Through Next-Generation Sequencing Technology. *Int J Mol Sci.* 2025 Aug 30;26(17):8444. doi: 10.3390/ijms26178444. PMID: 40943366; PMCID: PMC12428738.
-