

ОКСИДАТИВНЫЙ СТРЕСС И МОРФОМЕТРИЧЕСКИЕ НАРУШЕНИЯ МАТКИ ПРИ ХРОНИЧЕСКОЙ ЭКСПОЗИЦИИ УГАРНОГО ГАЗА

Рузиева Г.М.¹, Широнова Ш.Б.¹, Ибрагимова Л.И.²

1-Бухарский государственный медицинский институт имени Абу Али ибн Сино, Бухара, Узбекистан

2-Самаркандский государственный медицинский институт, Самарканд, Узбекистан

Аннотация. Хроническое воздействие угарного газа рассматривается как один из факторов, вызывающих глубокие морфофункциональные нарушения репродуктивной системы. В настоящем исследовании проведён анализ морфологических и морфометрических изменений матки с акцентом на роль оксидативного стресса в их патогенезе. Установлено, что длительная экспозиция СО приводит к прогрессирующему уменьшению толщины эндометрия и снижению количества маточных желез, что свидетельствует о нарушении регенераторных процессов и тканевой гипоксии.

Ключевые слова: угарный газ, матка, микроциркуляция, ангиогенез, гипоксия

Введение

Загрязнение окружающей среды в последние десятилетия стало одной из важнейших глобальных проблем здравоохранения. Среди токсичных загрязнителей окружающей среды монооксид углерода занимает значительное место из-за своей высокой токсичности и широкого распространения в промышленных и бытовых условиях[2,6].

Монооксид углерода прочно связывается с гемоглобином, образуя карбоксигемоглобин и значительно снижая доставку кислорода к тканям. В результате длительное воздействие монооксида углерода приводит к хронической гипоксии тканей и нарушению обмена веществ[3,5].

Матка является органом с высокой степенью васкуляризации и интенсивной микроциркуляцией. Достаточное кровоснабжение необходимо для поддержания нормальной репродуктивной функции. Нарушения микроциркуляции в матке могут привести к структурным повреждениям, нарушению имплантации и снижению фертильности[1,4,7].

Несмотря на многочисленные исследования, посвященные изучению токсичности монооксида углерода, его влияние на микрососудистые структуры матки остается недостаточно изученным[8].

Целью исследования было изучение окислительного стресса и морфологических изменений в тканях матки при хроническом воздействии монооксида углерода на экспериментальных животных.

Материалы и методы. Настоящее экспериментальное исследование было проведено на 40 белых лабораторных крысах-самках массой 180-220 г и возрастом 8-10 недель. Все животные содержались в стандартных лабораторных условиях с температурой 22-24°C, относительной влажностью 50-60% и 12-часовым циклом свет/темнота. На протяжении всего эксперимента животные имели свободный доступ к стандартной лабораторной пище и питьевой воде.

Экспериментальные процедуры проводились в соответствии с международными этическими принципами использования лабораторных животных.

Животные были случайным образом разделены на четыре группы (n = 10 в каждой): одна контрольная группа и три экспериментальные группы, подвергшиеся воздействию различных концентраций монооксида углерода.

Таблица 1.

Экспериментальные группы и условия воздействия

Процедура	Реагент	Продолжительность
Фиксация	10% формалин	24 часа
Обезвоживание	Этанол (70-100%)	12 часов
Очистка	Ксилол	2 часа
Встраивание	Парафин	3 часа
Толщина среза	Микротом	
Окрашивание	Гематоксилин–эозин	стандартный протокол 5 мкм

Воздействие окисью углерода осуществлялось в специально сконструированной камере, где постоянно контролировалась концентрация газа.

Взятие образцов тканей. В конце экспериментального периода животные были подвергнуты анестезии и эвтаназии в соответствии с этическими нормами. Ткани матки были аккуратно удалены и промыты физиологическим раствором.

Образцы фиксировали в 10% нейтральном забуференном формалине в течение 24 часов.

Гистологическое исследование

После фиксации ткани были обработаны с использованием стандартных гистологических методов. Образцы были обезвожены в разбавленных растворах этанола, очищены в ксилоле и залиты в парафин.

Парафиновые блоки были срезаны с помощью микротомы толщиной 5 мкм.

Срезы окрашивали с помощью:

- Гематоксилина и эозина (H&E)

- Гистологический анализ проводили с помощью светового микроскопа, оснащенного цифровой системой визуализации.

Результаты

Морфологический анализ показал прогрессирующие структурные изменения в тканях матки с увеличением концентрации монооксида углерода.

Первый график иллюстрирует изменение толщины эндометрия с увеличением концентрации CO. В контрольной группе толщина эндометрия составляет приблизительно 420 мкм, что соответствует нормальному морфологическому состоянию слизистой оболочки матки. При воздействии 50 частей на миллион наблюдается небольшое снижение примерно до 395 мкм, что может свидетельствовать о начальных адаптивных или субклинических изменениях. При увеличении концентрации до 100 частей на миллион уменьшение становится более выраженным, достигая примерно 340 мкм, что свидетельствует о развитии структурных нарушений, вероятно, связанных с гипоксией тканей и повышенным окислительным стрессом. При максимальной тестируемой концентрации 200 частей на миллион толщина эндометрия уменьшается примерно до 285 мкм, что отражает выраженную атрофию слизистой оболочки и указывает на значительное угнетение пролиферативных процессов в эндометрии.

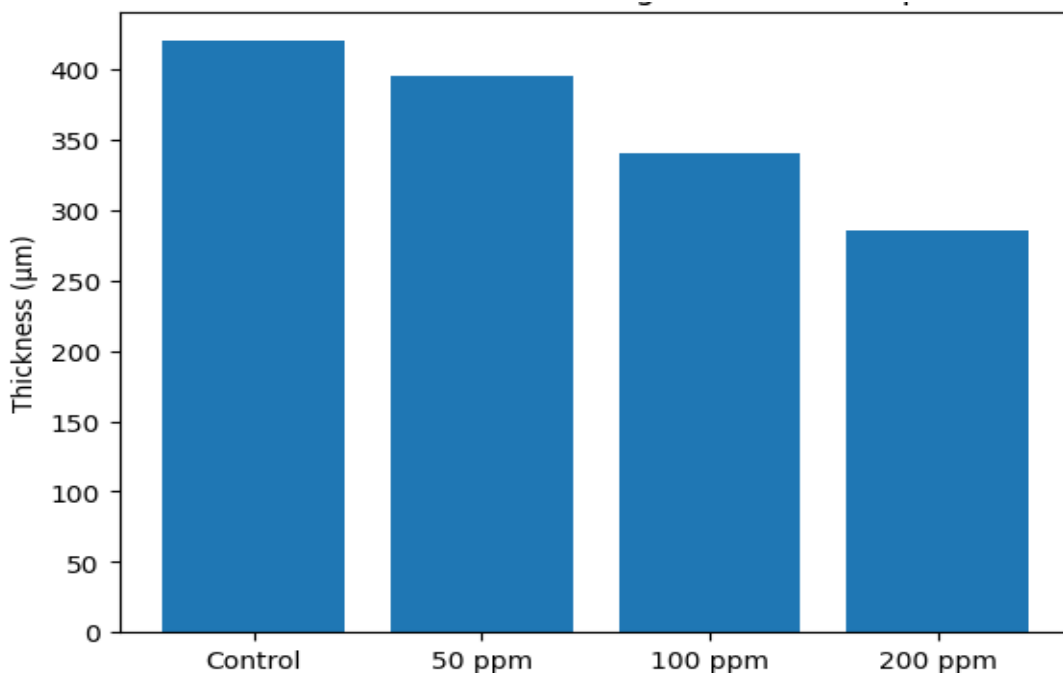


Рисунок 1. Изменения толщины эндометрия.

На втором графике показано изменение количества маточных желез, которое также последовательно уменьшается по мере увеличения концентрации окиси углерода. В контрольной группе количество желез составляет около 28, что соответствует нормальной гистоархитектонике эндометрия. При 50 промилле

показатель снижается примерно до 24, что указывает на начальное нарушение работы железистого аппарата. При 100 промилле количество желез уменьшается до 19, что отражает более глубокие морфологические изменения и, вероятно, снижение функциональной активности эндометрия. При 200 промилле количество желез достигает минимального значения около 14, что свидетельствует о выраженном истощении железистого компонента и может быть связано с нарушением секреторной функции и снижением восприимчивости эндометрия.

Заключение

Таким образом, хроническое воздействие угарного газа вызывает значительные гистологические и морфометрические изменения в тканях матки, включая истончение эндометрия и уменьшение железистых структур. Эти данные подтверждают негативное влияние СО на морфофункциональное состояние матки, вероятно, опосредованное гипоксией, нарушением микроциркуляции и повышенным окислительным стрессом, что в будущем может привести к снижению репродуктивной функции.

Литература

1. Asadi B. et al. Carbon monoxide refines ovarian structure changes and attenuates oxidative stress via modulating of heme oxygenase system in a rat model of polycystic ovary syndrome: An experimental study //International Journal of Reproductive Biomedicine. – 2024. – Т. 22. – №. 8. – С. 627.
2. Balbo L. C. et al. Reproductive tissue toxicity of deoxynivalenol and α -zearalenol alone or in combination: Insights from a porcine explant model //Toxicology and Applied Pharmacology. – 2025. – С. 117605.
3. Mahan V. L. Heme oxygenase/carbon monoxide system affects the placenta and preeclampsia //Medical Gas Research. – 2025. – Т. 15. – №. 2. – С. 276-287.
4. Itziou A. et al. Environmental pollution and oxidative stress: health effects during pregnancy: a review //Applied Sciences. – 2024. – Т. 14. – №. 21. – С. 9884.
5. Letafati A. et al. Emerging paradigms: unmasking the role of oxidative stress in HPV-induced carcinogenesis //Infectious agents and cancer. – 2024. – Т. 19. – №. 1. – С. 30.
6. Li Y. et al. Baicalein improves the symptoms of polycystic ovary syndrome by mitigating oxidative stress and ferroptosis in the ovary and gravid placenta //Phytomedicine. – 2024. – Т. 128. – С. 155423.
7. Lopez I. A. et al. Oxidative stress and the deleterious consequences to the rat cochlea after prenatal chronic mild exposure to carbon monoxide in air //Neuroscience. – 2008. – Т. 151. – №. 3. – С. 854-867.
8. Palmerini M. G. et al. Modulating morphological and redox/glycative alterations in the PCOS uterus: effects of carnitines in PCOS mice //Biomedicines. – 2023. – Т. 11. – №. 2. – С. 374.