

## LIMFA TUGUNIDAGI O'SMA KASALLIGINI DIAGNOSTIKASINING SAMARALI USULI

*IlmiyRahbar: Axmedov Saidmuhammad*  
*O'zMU Fizika fakulteti dotsenti*  
*Rahimboyeva Nafisa Rohat qizi*  
*Qo'chqorboyeva Gulshoda Zokirjon qizi*  
*Shukurova Gulzoda Rahim qizi*  
*O'roqboyeva Humora Baxtiyor qizi*  
*O'zMU Fizika fakulteti talabalari*

Hozirgi kunda saraton kasalligiga chalingan bemorlar kopayib bormoqda. Shu jumladan, limfa tugunlarida uchraydigan o'sma kasalliklari tibbiyotda dolzarb muommolardan biri. Sababi, bu erta bosqichda aniq belgilar bermaydi. Shuning uchun o'z vaqtida aniqlash va erta tashxis qo'yish juda muhim hisoblanadi.[1]

Limfa tugunlaridagi o'sma kasalliklarini aniqlashda bir nechta diagnostik usullar qo'llaniladi. Jumladan bular UTD (ultratovush tekshiruvi), MRT-KT, PET-KT va biopsiya. UTD usuli yuzaki joylashgan limfa tugunlarini tekshirishda qulay va oddiy bo'lsa-da, chuqur joylashgan o'smalarni aniqlash imkoniyati cheklangan. MRT-KT va PET-KT zamonaviy va yuqori aniqlikka ega bo'lib, o'smaning joylashuvi va tarqalishini aniqlashda samarali hisoblanadi.[2] Xususan, PET-KT taxminan 95% aniqlik bilan o'smani ko'rsatadi.[3] Biroq ushbu usullar o'smaning morfologik tabiatini, ya'ni uning xavfli yoki xavfsiz ekanligini to'liq aniqlab bera olmaydi. Aniq tashxis qoyishda bular yetarli emas.

Biopsiya diagnostikaning eng ishonchli va samarali usuli hisoblanadi. Biopsiya orqali to'qima namunasi olinib, mikroskop ostida tekshiriladi va o'smaning tabiati aniq belgilanadi.[4] Biopsiya turlari:

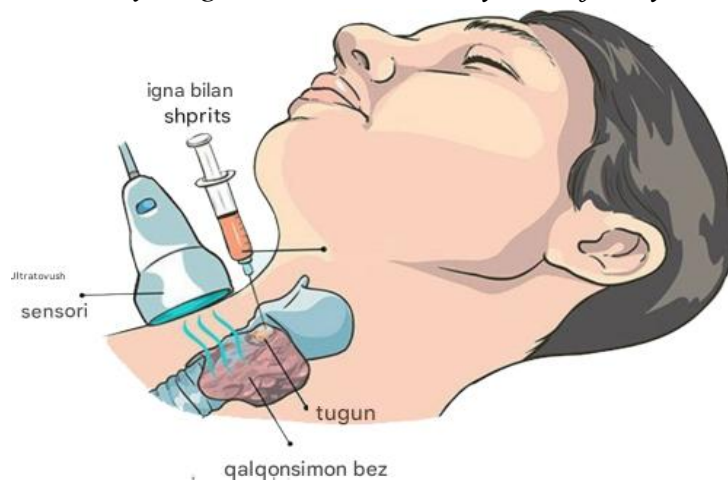
1. Ingichka igna biopsiyasi
2. Yuzaki biopsiya
3. Jarrohlik biopsiyasi(eksizion biopsiya)

Ayniqsa, eksizion biopsiya (limfa tugunini to'liq olib tashlash) tibbiyotda "oltin standart" sifatida qabul qilingan. Biopsiya eng ishonch va samarali usul hisoblanadi. Jarrohlik biopsiyasi bu to'qima yokida limfa tugunidagi o'smani kesib olib tashlash usuli hisoblanadi.[5]

Biopsiya haqida, KLD shifokori Nefrolog Yabrova Evgeniya Vladimirovna, shunday degan:

*"Biopsiya, ayniqsa onkologiyada, tashxis qo'yishning "oltin standarti" deb ataladi. Hatto eng zamonaviy ultratovush yoki MRT apparati ham hujayralarning*

tabiatini aniqlay olmaydi. . Faqat namunani olib, uning morfologiyasini tekshirish orqali mutaxassislar yallig‘lanishni saraton yoki infeksiyadan ajrata oladilar’’. [6]



Rasm. Qalqonsimon bez tugunlarining ingichka igna bilan aspiratsiya biopsiyasi

<https://tsclinic.ru/services/tonkoigolnaya-aspiracionnaya-punkcionnaya-biopsiya-uzlov-shitovidnoj-zhelezy>

Shunday qilib, bizga limfa tugunidagi o‘sma kasalliklarini diagnostika qilishda PET-KT, MRT-KT va UTD usullari orqali tekshirishda yaxshi natija ololmaymiz. Faqat joylashgan joyini aniqlay olamiz. Biopsiya orqali esa limfa tugunidagi o‘smaning joylashgan joyi, o‘lchamini va xususiyatlarini aniq aytolamiz.

#### **Foydalanilgan adabiyotlar**

1. Klinik jarrohlik. Milliy ko‘rsatmalar: V.S. Savelyev tomonidan tahrirlangan 2 jildda. Moskva: GEOTAR-Media, 2020. 1-jild. 864 b.
2. V. I. Chissov tomonidan tahrirlangan xavfli o‘smalari bo‘lgan bemorlarni tashxislash va davolash bo‘yicha klinik ko‘rsatmalar. Moskva: P. A. Gertsen nomidagi Moskva onkologiya ilmiy-tadqiqot instituti, 2021. 256 b.
3. Onkologik kasalliklarga chalingan bemorlarga tibbiy yordam ko‘rsatish tartibini tasdiqlash to‘g‘risida: Rossiya Sog‘liqni saqlash va ijtimoiy rivojlanish vazirligining 2006 yil 3 dekabrda 154-sonli buyrug‘i (2023 yilda o‘zgartirilgan holda).
4. Smith J., Doe AB, Johnson RC Tasvirga asoslangan perkutan biopsiya bo‘yicha konsensus qo‘llanmasi. Qon tomir va intervension radiologiya jurnali. 2020. 31-jild, 4-son. 512-525-betlar. DOI: 10.1016/j.jvir.2019.12.001
5. Brown KL, Davis MP Teri orqali biopsiyadan keyin o‘sma paydo bo‘lish xavfi. H.P.B. 2022. 24-jild, 2-son. 145-154-betlar. DOI: 10.1016/j.hpb.2021.08.005
6. Taylor G., Kim SH Teri orqali biopsiya uchun mahalliy anesteziya. Qon tomir va intervension radiologiyada texnikalar. 2022. 25-jild, 1-son. 1-7-betlar. DOI: 10.1016/j.tvir.2022.100789